



Neue Behandlungsmethoden

PD Dr. med. Martin C. Berli

Stv. Teamleiter Technische Orthopädie


CONFLICT OF INTEREST

Keine Interessenskonflikte

9. Balgrist Symposium
zum Diabetischen Fuss
Praxis des Débridements und
neurologische Probleme
beim diabetischen Fuss

GETROCKNETES CHORION

- Wundauflage
- Getrocknetes Chorion, azellulär
- Einfach zu lagern, einfach in der Handhabung
- Aus der Verbrennungsbehandlung
- Wird von den Krankenkassen übernommen
- Wichtig: Dokumentierter Wundheilungsstillstand trotz adäquaten Therapien während mindestens 4 Wochen
- Zertifizierungskurs



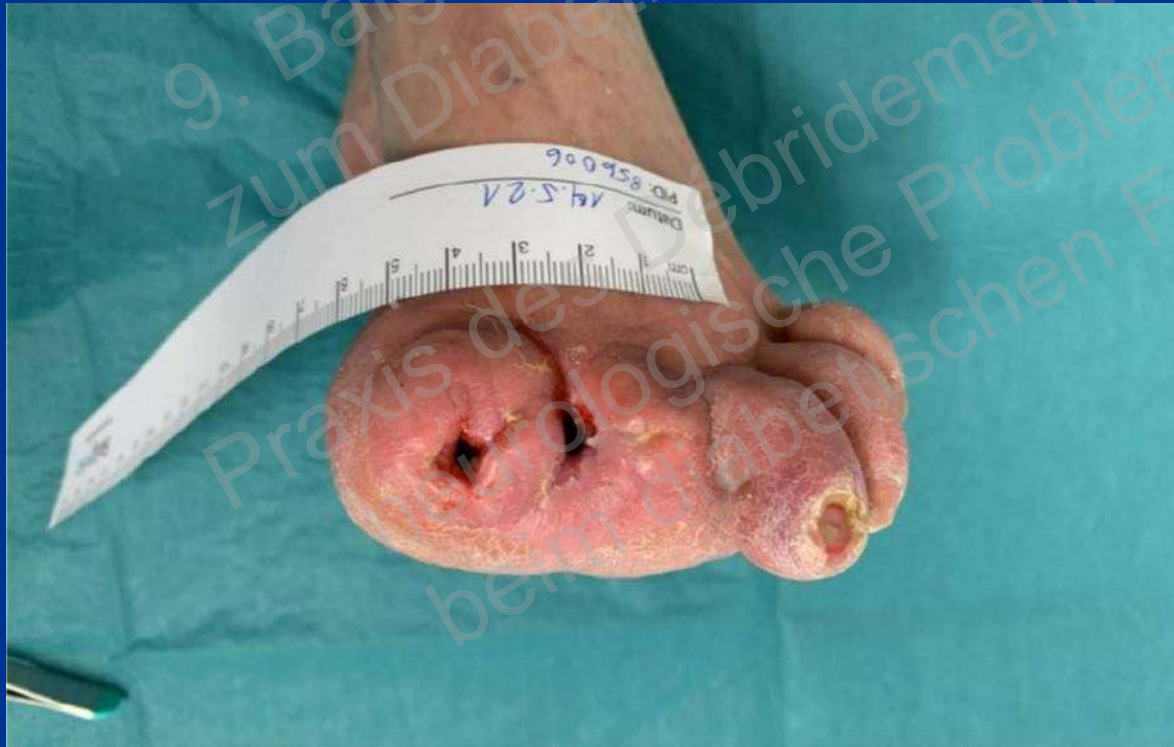FALLBEISPIEL

- 70-jährige Pat, F, DM II seit 1998
- Ausgeprägte PAVK in beiden Beinen, transmetatarasle Amputation vom rechten Fuss im 2019
- Polyneuropathie
- Etc.

9. Balgrist Symposium
zum Diabetischen Fuss
Praxis des Débridements und
neurologische Probleme
beim diabetischen Fuss

FALLBEISPIEL

- Kontinuierliche Wundheilungsstörung, trotz allen möglichen Behandlungsversuchen während 9 Monaten
- Angiologisch austherapiert

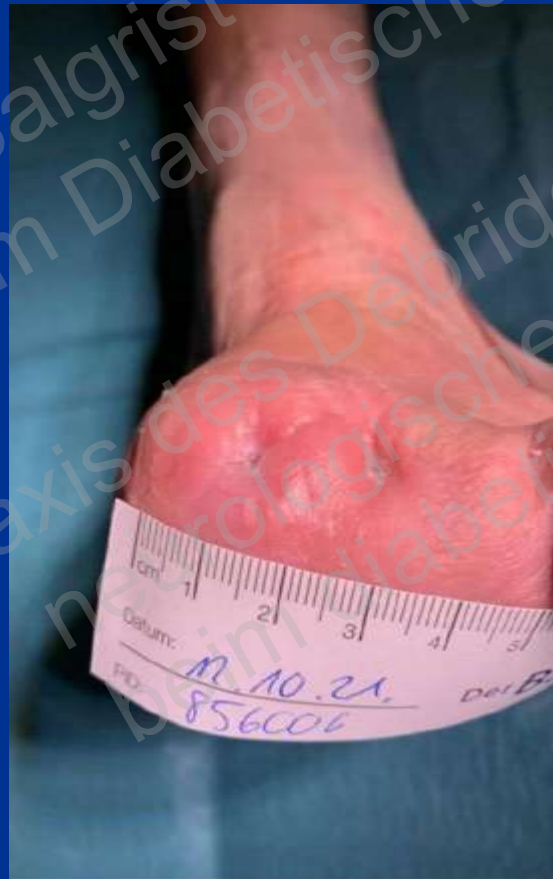

Einsatz von getrocknetem Chorion über insgesamt 8 Wochen, 5 Anwendungen



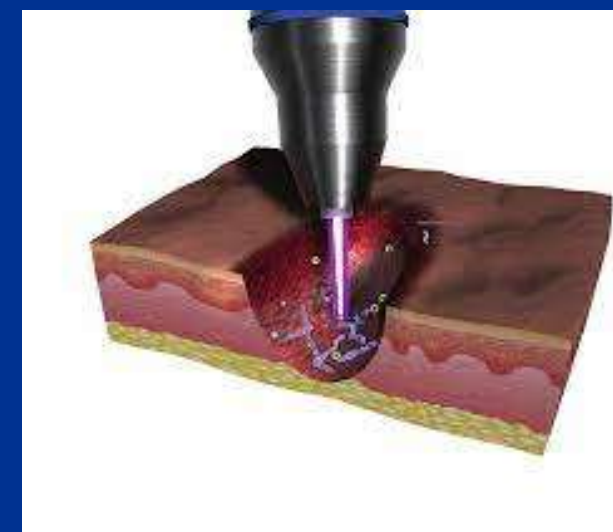

FALLBEISPIEL

- Nach insgesamt einem Jahr: stabiler Wundverschluss
- Trotz lange dauernder, verzögerter Wundheilung: Keine Osteomyelitis!



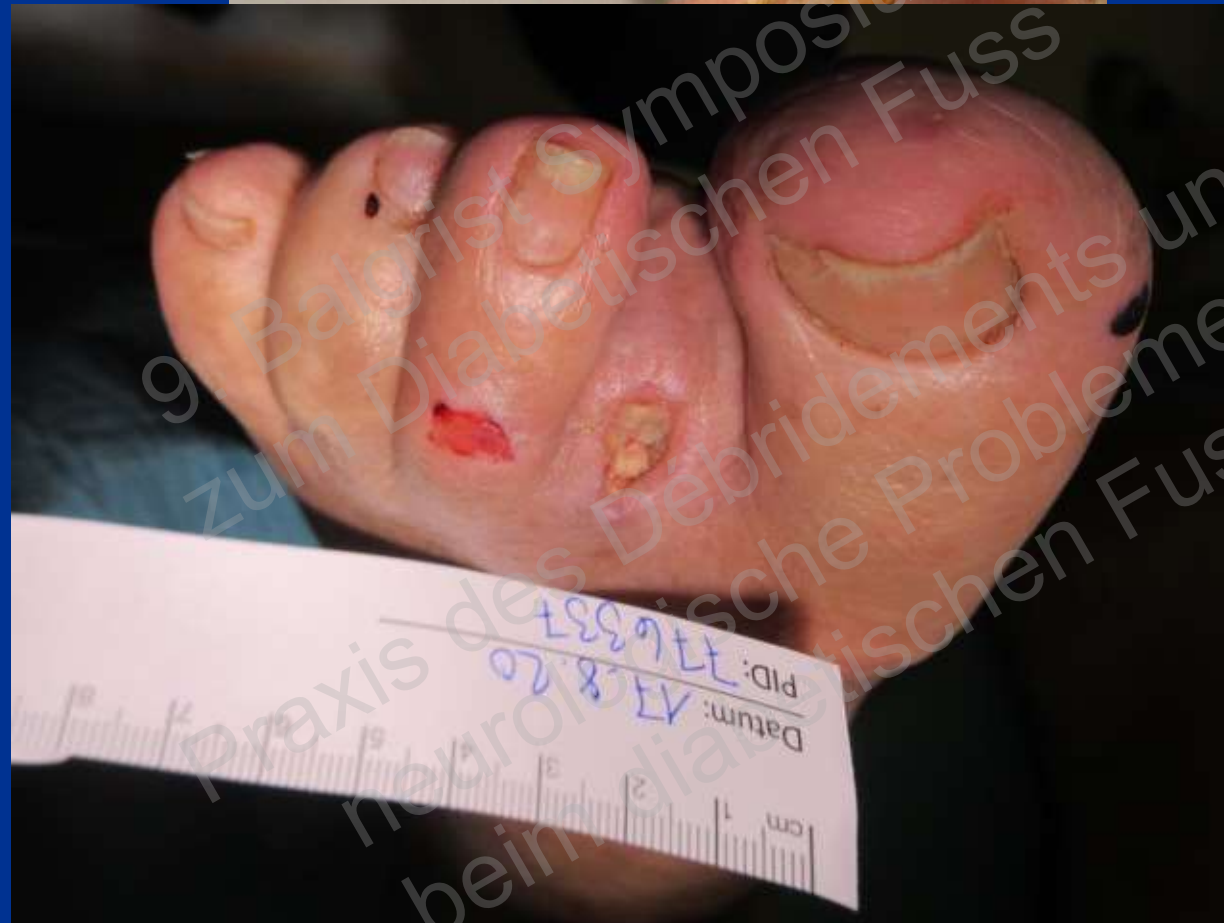KALTPLASMA

- Stimulierendes elektrisches Feld
- Aktivierte Gasspezies
- UV-A- und UV-B-Licht
- Tiefe max 1.5cm



FALLBEISPIEL

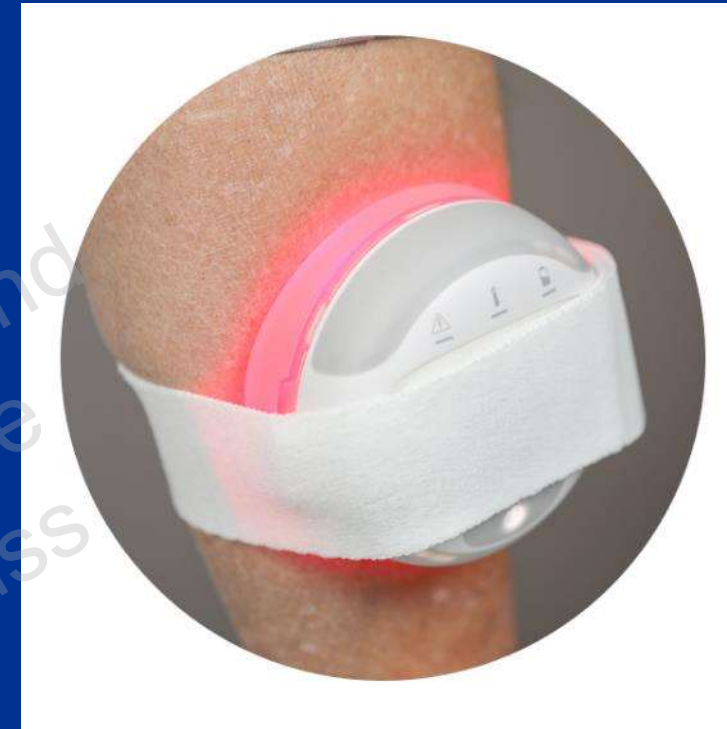82-jähriger Pat
DM II, Dialyse, PAVK
Grad 3, etc



Zustand nach 3 Monaten
und insgesamt 36
Behandlungen (3/W)

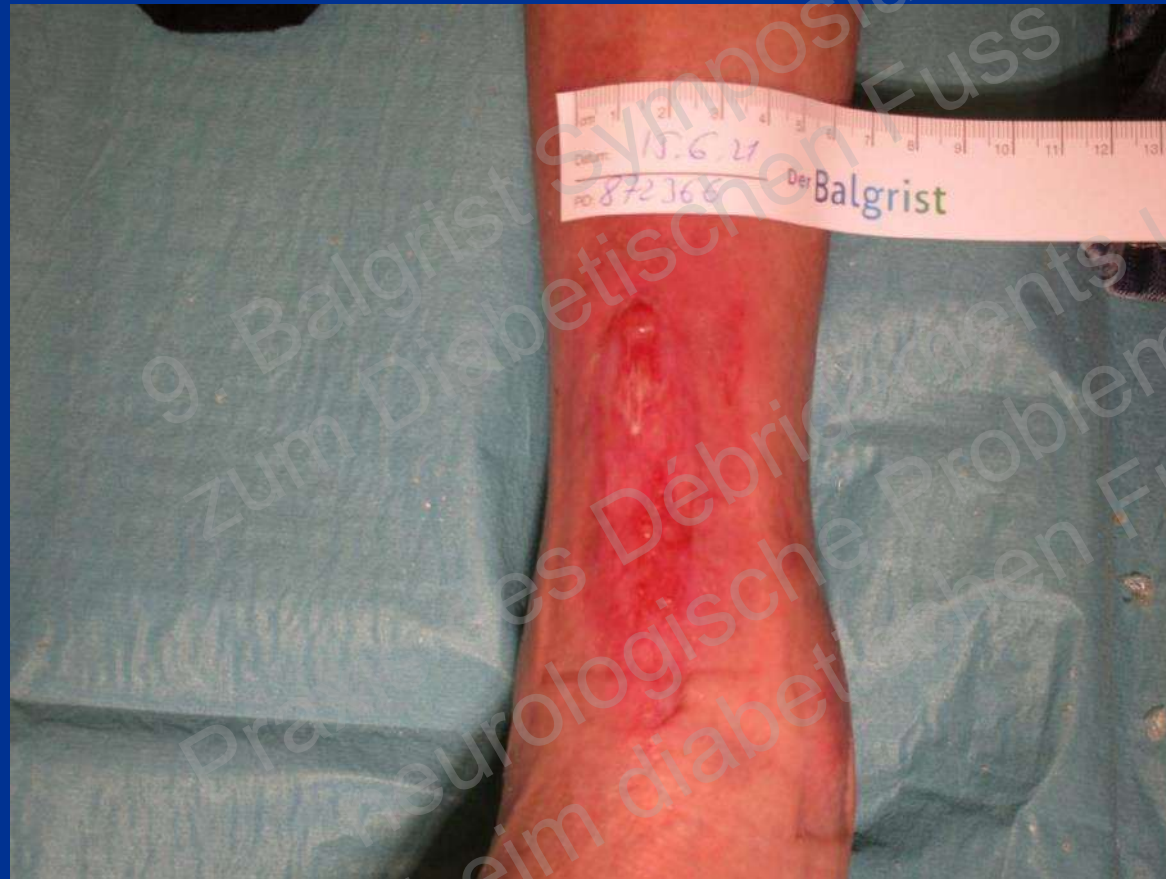INFRAROTLICHT & MAGNETWELLEN

- Aus der Balgrist-Campus Forschung
- 18min Behandlung 3x/Woche
- Kann von Pat selbständig durchgeführt werden
- Immer noch regelmässiges Débridement
- Materialkosten werden von der Krankenkasse übernommen



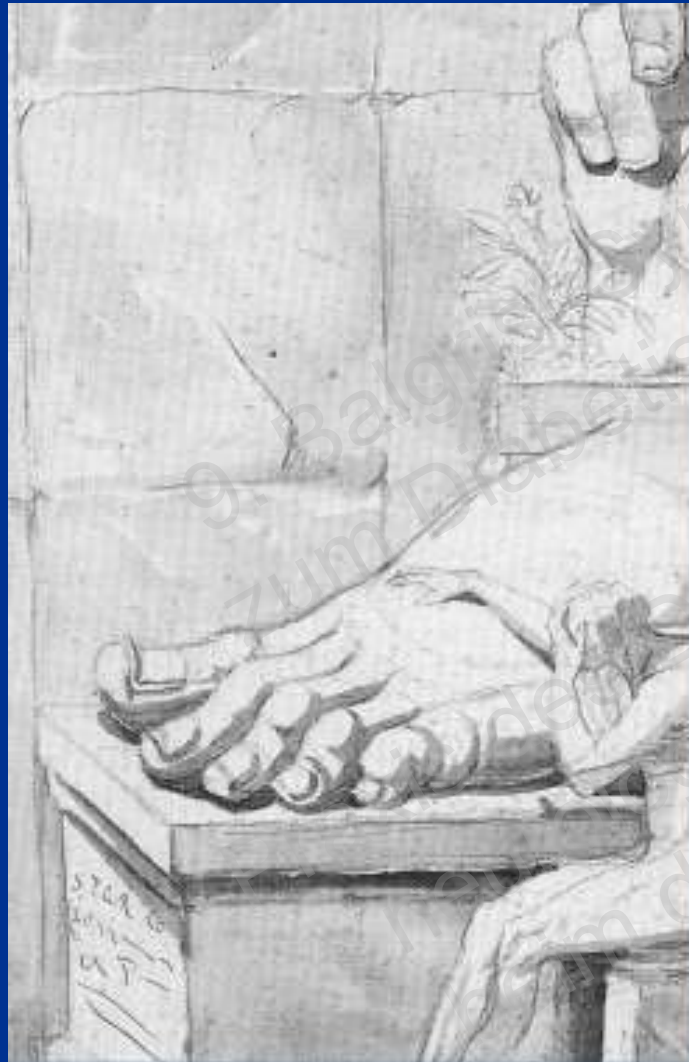FALLBEISPIEL

64-jähriger Pat
PAVK Grad 3, starker
Raucher, etc



Resultat nach 6 Monaten
Behandlung

BESTEN DANK FÜR IHRE AUFMERKSAMKEIT!



Diabetischer Fuss

9. Balgrist Symposium

4.-5. November 2021