



# Myxofibrosarkom – eine schwierige Entität für den Tumorchirurgen

Das Myxofibrosarkom ist eine seltene maligne Erkrankung der Weichteile, welche bei älteren Patienten auftritt und am häufigsten an den Extremitäten lokalisiert ist. Aufgrund des lokal aggressiven Wachstums mit septenartigen Ausziehungen ins umgebende Gewebe zeigt das Myxofibrosarkom eine hohe Rate an Lokalrezidiven. Den Grundstein der Behandlung bildet die chirurgische Resektion im Gesunden, bei höhergradiger Malignität erfolgt eine zusätzliche Radiotherapie.

## Epidemiologie

Weichteilsarkome sind selten und repräsentieren weniger als 1% aller malignen Tumoren im Erwachsenenalter. Sie können bei Patienten jeder Altersstufe auftreten und kommen bei Frauen und Männern etwa gleich oft vor. Circa 50% der Weichteilsarkome sind an den Extremitäten lokalisiert, wobei die untere Extremität häufiger betroffen ist. Grundsätzlich ist jedoch das Auftreten an jeder Lokalisation möglich. Weichteilsarkome bilden histologisch gesehen eine sehr heterogene Gruppe und die Nomenklatur ist dementsprechend komplex. Eine einzigartige Entität bildet dabei das Myxofibrosarkom, welches nur etwa 5% aller Weichteilsarkome repräsentiert.<sup>1</sup>

## Klinisches Erscheinungsbild

Im Gegensatz zu den meisten anderen Weichteilsarkomen betrifft das Myxofibrosarkom ältere Patienten.<sup>2-4</sup> Obwohl die Altersstreuung sehr gross ist, befinden sich die meisten Patienten bei Diagnosestellung in ihrer fünften bis siebten Lebensdekade. Männer sind etwas häufiger betroffen als Frauen. Myxofibrosarkome treten vor allem an den Extremitäten auf (77%), mit einer Prädisposition für die untere Extremität. In einem weitaus geringeren Anteil können auch die Stammregion (12%) und die Kopf-/Nackenregion betroffen sein (3%).<sup>3</sup>

Die Patienten begeben sich meistens aufgrund einer langsam wachsenden,

schmerzlosen Weichteilraumforderung in ärztliche Kontrolle. Klinisch können Myxofibrosarkome in 2 Gruppen unterteilt werden: oberflächliche Lage (subkutan) und tiefe Lage (intramuskulär/subfaszial). Bei oberflächlicher Tumorage ist häufig die darüberliegende Haut ebenso involviert.

## Diagnostik

Aufgrund des klinisch häufig unklaren Befundes ist die weitere Diagnostik mittels Bildgebung und Biopsie entscheidend im Management von Weichteilsarkomen.

Das MRI gilt dabei als Bildgebung der Wahl, die Gabe von Kontrastmittel (Gadolinium) erhöht zusätzlich die diagnostische Genauigkeit.

Die Biopsie sollte zwingend in einem dedizierten Team erfolgen, welches anschliessend auch die chirurgische Resektion vornehmen wird. Meistens werden Weichteilsarkome unter Ultraschallkontrolle biopsiert, in wenigen Fällen ist eine CT-gesteuerte Biopsie notwendig. Eine Feinnadelpunktion erbringt oftmals zu wenig Gewebe, als dass man histologisch und molekulargenetisch eine klare Diagnose stellen könnte. Die Stanzbiopsie gilt deshalb als Goldstandard. Die Biopsie ist zwar manuell-technisch einfach, aber oftmals planerisch-intellektuell anspruchsvoll. Da die Gefahr besteht, mit der Biopsie Tumorzellen ins umgebende Gewebe zu verschleppen, muss bei der Operation der Biopsietrakt ebenfalls exzidiert werden. Aus diesem Grund muss die Biopsie in ei-

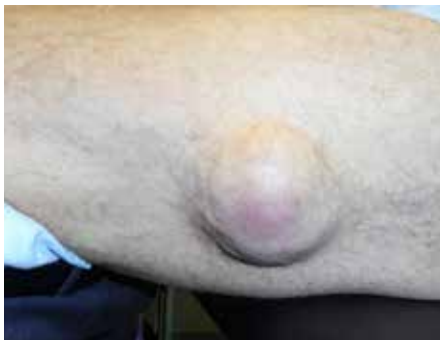## KEYPOINTS

- *Myxofibrosarkome bilden einen einzigartigen Subtyp der Weichteilsarkome mit lokal infiltrierendem Wachstum und Prädisposition für Lokalrezidive.*
- *Patienten mit einem Verdacht auf ein Weichteilsarkom benötigen eine MRI-Bildgebung mit Gadolinium zur exakten Darstellung der Tumorausdehnung. Die Diagnose wird anschliessend mithilfe einer Biopsie histologisch gestellt.*
- *Eine weite chirurgische Resektion im Gesunden (mind. 2cm tumorfreier Rand) ist absolut notwendig, wodurch eine plastische Rekonstruktion des Weichteildefektes notwendig werden kann.*
- *Bei Patienten mit einem High-Grade-Myxofibrosarkom besteht das Risiko einer systemischen Metastasierung.*
- *Whoops-Läsionen (ungeplante Resektionen) kommen bei Myxofibrosarkomen oft vor und sind mit einer schlechteren Prognose verbunden.*

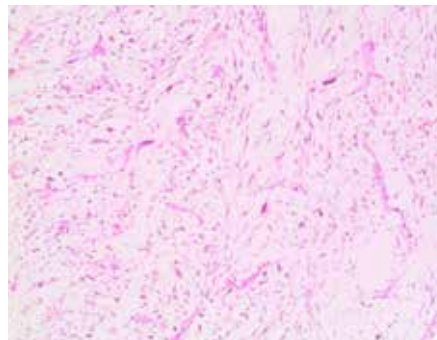
ner Linie mit der späteren chirurgischen Hautinzision liegen. Der Biopsieweg sollte ausserdem nie nahe an Gefässen oder Nerven entlangführen und darf auch keine noch nicht betroffenen anatomischen Kompartimente durchkreuzen. Ebenso muss die Bildung eines Hämatoms unter allen Umständen vermieden werden, um eine weitere lokale Streuung des Tumors zu vermeiden.

## Eine junge histologische Diagnose

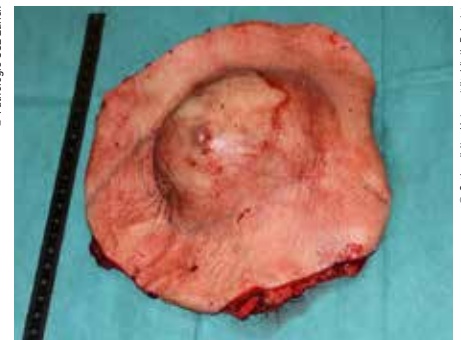Das Myxofibrosarkom wurde erstmalig 1977 offiziell beschrieben.<sup>4</sup> Die histolo-



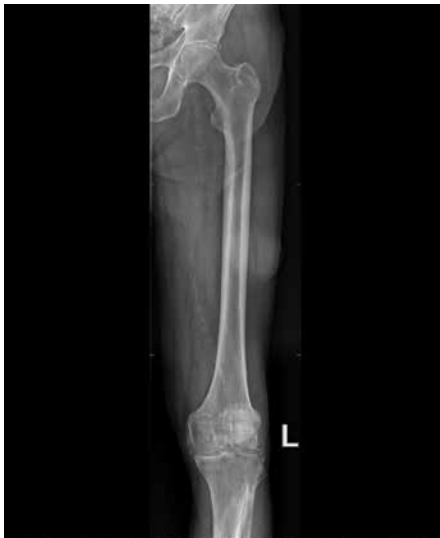**Abb. 1a:** 88-jähriger Patient mit einer schmerzlosen Weichteilswellung am lateralen Oberschenkel links, welche innerhalb von Monaten grössenprogredient war



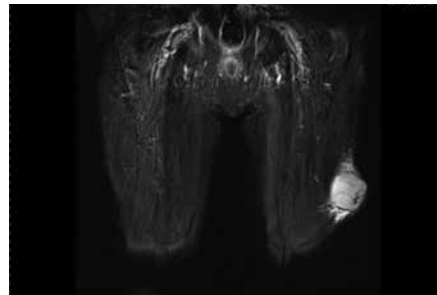
**Abb. 1c:** In der ultraschallgesteuerten Stanzbiopsie wurde histologisch die Diagnose eines Low-Grade-Myxofibrosarkoms gestellt. Man sieht eine myxoide Matrix, durchsetzt von spärlichen Spindelzellen



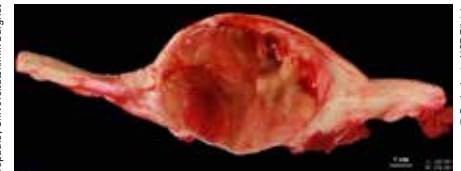**Abb. 1f:** Komplette chirurgische Entfernung des Tumors und der darüberliegenden infiltrierten Haut



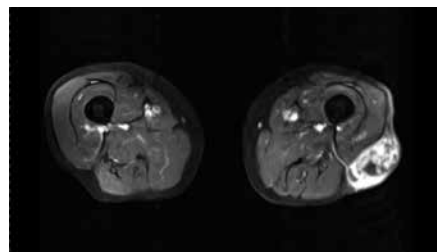
**Abb. 1b:** Das konventionelle Röntgenbild zeigt lateral des Femurs einen Weichteilschatten ohne Verkalkungen



**Abb. 1d:** Koronare MRI-Aufnahme in T2-Gewichtung mit Darstellung der Weichteilraumforderung am lateralen Oberschenkel subkutan/epifaszial gelegen. Strangförmige Ausläufer des Tumors entlang der Faszie ersichtlich («tail sign»)



**Abb. 1g:** Makroskopisches Bild des Myxofibrosarkoms nach Aufschneiden des Tumors zur pathologischen Untersuchung



**Abb. 1e:** Transversale MRI-Aufnahme in T1-Gewichtung und nach Kontrastmittelgabe (Gadolinium). Der gesamte Tumor zeigt eine inhomogene Kontrastmittelaufnahme. Zudem wird ein zuführendes Gefäss aus der Tiefe ersichtlich

gische diagnostische Terminologie hat sich jedoch in den letzten Jahrzehnten grundlegend verändert, sodass eine kurze Erläuterung diesbezüglich notwendig ist. In der Erstbeschreibung verwendeten Enzinger und Weiss 1977 die Terminologie «myxoide Variante des malignen fibrösen Histiocytems».<sup>4</sup> Sie beobachteten, dass diese myxoide Variante ein charakteristisches histologisches Erscheinungsbild zeigte und der klinische Verlauf weniger aggressiv war. Mit Verbesserung der morphologischen und immunohistochemischen Kriterien wurde erkannt, dass die Diagnose «malignes fibröses Histiocytom» zu unspezifisch ist und einen «Sammeltopf» vieler verschiedener Entitäten darstellt. Diese Diagnose wird nun seit der Überarbeitung der WHO-Klassifikation von Knochen- und Weichteiltu-

moren 2002 und 2013 nicht mehr verwendet. Zudem wurde das Myxofibrosarkom als eigenständige Entität anerkannt.<sup>5, 6</sup>

Das Myxofibrosarkom zeigt klassischerweise makroskopisch einen multilobulären Tumor mit mukoider Erscheinung der Schnittfläche. Mikroskopisch präsentiert sich ein grösstenteils myxoider Tumor mit wenigen Zellen. Die myxoiden Areale bestehen aus wenigen Spindelzellen oder

pleomorphen Zellen, eingebettet in eine Matrix von Mucopolysacchariden.

Die Aggressivität der Myxofibrosarkome wird meistens nach dem System der FNCLCC (Fédération Nationale des Centres de Lutte Contre le Cancer) eingestuft.<sup>7</sup> Hypozelluläre Tumoren zeigen oft wenig Mitosen und keine Nekrosen und werden somit als «low grade» eingestuft. Beim Vorliegen von zellreichen Arealen mit Mitosen und Nekrosen wird ein High-Grade-Myxofibrosarkom diagnostiziert.

## Behandlung

Da es sich beim Myxofibrosarkom um eine noch nicht lang anerkannte histologische Diagnose handelt, ist die Datenlage in der Literatur bezüglich des optimalen therapeutischen Vorgehens noch spärlich. Die Therapie sollte stets im Rahmen eines multidisziplinären Sarkomboards nach Diskussion der klinischen, radiologischen und histologischen Befunde festgelegt werden. Unumstritten gilt die chirurgische Resektion des Tumors im Gesunden als Grundpfeiler der Therapie bei allen Weichteilsarkomen. Eine Resektion im Gesunden bedingt die Mitresektion von mindestens 2cm gesundem Weichteilgewebe um den Tumor herum sowie die Exzision

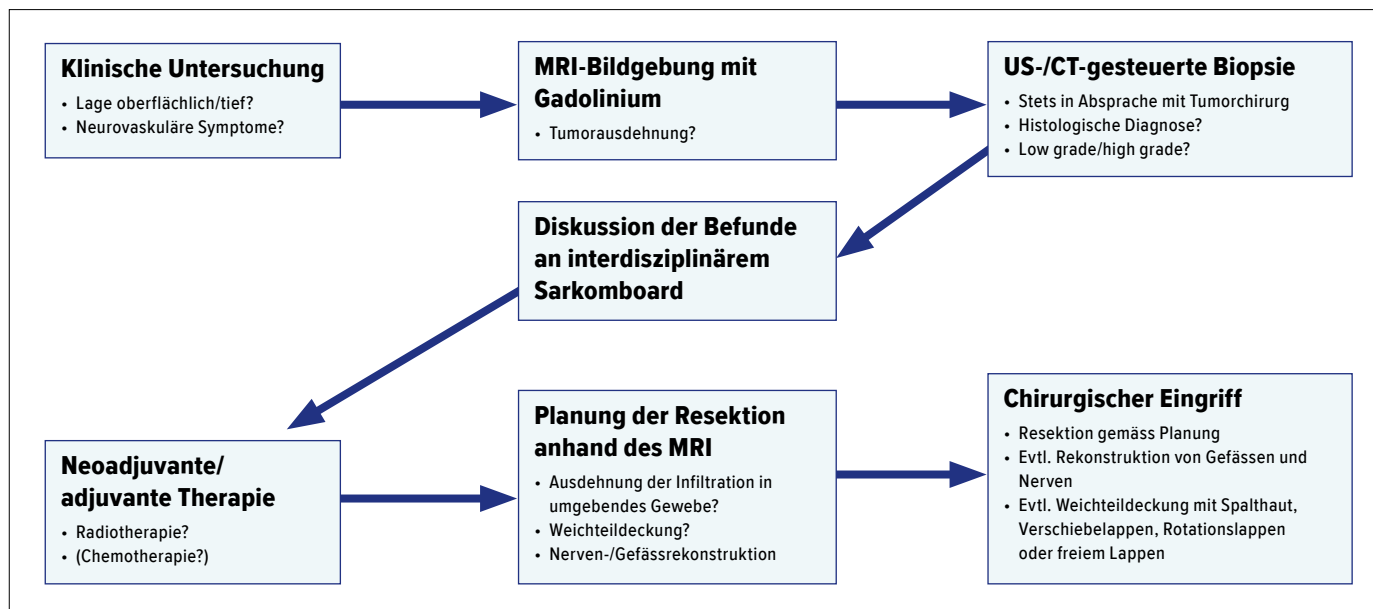


Abb. 2: Schematischer Ablauf der Abklärungen und Behandlung eines Patienten mit der Diagnose eines Myxofibrosarkoms

des Biopsietraktes. Vor Jahrzehnten wurde die betroffene Extremität noch amputiert, um eine sichere Resektion zu erreichen. Durch die Kombination von Radiotherapie und Chirurgie kann jedoch heutzutage in den allermeisten Fällen eine extremitätenerhaltende Chirurgie angeboten werden und Amputationen sind nur in Ausnahmefällen (<5%) bei ausgedehnter Infiltration von kritischen Gefäss-/Nervenstrukturen notwendig.<sup>8</sup>

Betrachtet man alle Weichteilsarkome zusammen, dann konnte in randomisiert-kontrollierten Studien gezeigt werden, dass die lokale Kontrolle mit der Kombination aus Chirurgie und Radiotherapie verbessert werden kann.<sup>9, 10</sup> Spezifisch für die Myxofibrosarkome fehlen solche Studien, in retrospektiven Fallserien scheint jedoch auch hier die Radiotherapie als Zusatz zur Operation insbesondere bei High-Grade-Tumoren vorteilhaft zu sein.<sup>11</sup> Weniger klar ist die Rolle der Chemotherapie in der Behandlung von Myxofibrosarkomen. Diese wird erst bei bewiesener systemischer Metastasierung diskutiert, wobei die Lunge mit Abstand am häufigsten befallen ist. Bisher konnte in keiner publizierten Fallserie ein klarer Nutzen der Chemotherapie bezüglich des Überlebens gezeigt werden. Dies unter-

streicht die Bedeutung einer interdisziplinären Diskussion zwischen Chirurgen, Radioonkologen, Onkologen und Pathologen, um eine auf den Patienten zugeschnittene, individuelle Therapie anbieten zu können.

### Schwierigkeiten für den Tumorchirurgen

#### Hohe Rate an Lokalrezidiven

Die 5-Jahres-Überlebensrate bei Patienten mit Myxofibrosarkom beträgt um 75%.<sup>12</sup> In den meisten Fallserien haben mehr als 80% der untersuchten Patienten nach fünf Jahren keine Metastasen. Das Risiko einer systemischen Metastasierung hängt stark vom histologischen Grading ab und ist dementsprechend bei High-Grade-Formen deutlich höher als bei Low-Grade-Formen. Grundsätzlich ist aber die Prognose bezüglich Überleben und Metastasierung im Vergleich zu anderen Weichteilsarkomtypen günstig. Im Gegensatz dazu steht eine sehr hohe Rate an Lokalrezidiven von 16–57%.<sup>1</sup> Zudem entwickeln 25–52% dieser Patienten sogar mehrere Lokalrezidive nach nicht erfolgreicher Resektion.<sup>1</sup> Ausserdem besteht die Tendenz, dass Low-Grade-Tumoren beim Rezidiv neu als high-grade eingestuft wer-

den; somit kann also eine Tumorprogression stattfinden. Der grösste Risikofaktor für ein Rezidiv sind ungenügende chirurgische Resektionsränder. Doch leider liegt genau hier die grosse Schwierigkeit der Myxofibrosarkome. Diese wachsen nämlich lokal aggressiv und infiltrieren das umliegende Gewebe diffus.

#### Präoperative Planung der Resektion

Eine der Herausforderungen in der Behandlung ist das Definieren der Tumorgrenzen und somit der Resektionsgrenzen anhand der Bildgebung. Myxofibrosarkome zeigen im MRI häufig Signalalterationen entlang der Muskelfaszie, welche einem histologischen infiltrativen Wachstum des Tumors entsprechen. Dies wird im englischsprachigen Raum als «tail sign» bezeichnet.<sup>13, 14</sup> Diese Veränderungen können vor allem in T2-gewichteten Sequenzen gesehen werden, wobei hier die intravenöse Gadoliniumgabe die Beurteilung der Tumorausdehnung verbessert.

Dieses diffuse, septenartige Ausbreiten des Tumors entlang von Bindegewebsfaszien stellt eine besondere Herausforderung für den Tumorchirurgen dar. Die Sicherheitsabstände müssen entsprechend großzügig gewählt werden. Das oberflächliche

und infiltrative Wachstum der Myxofibrosarkome führt zu grossen resektionsbedingten Weichteildefekten. Da ein primärer Wundverschluss häufig nicht möglich ist, wird oft eine plastische Deckung mittels Spalthaut oder eine Lappenplastik benötigt. Eine sorgfältige präoperative Planung in Zusammenarbeit mit der plastischen Chirurgie ist deshalb absolut notwendig. Eine intraoperative Schnellschnittuntersuchung der Resektionsränder ist bei Sarkomen zu wenig zuverlässig und wird deshalb nicht routinemässig durchgeführt.

### Die Whoops-Läsion

Unter Whoops-Läsionen versteht man eine Tumorsektion ohne vorangehende präoperative Diagnostik und ohne dass an die Möglichkeit eines Sarkoms gedacht wurde. Häufig wird aufgrund eines Palpationsbefundes die Verdachtsdiagnose einer gutartigen Veränderung («Lipom») gestellt. Der Knoten wird daraufhin chirurgisch reseziert und die pathologische Analyse ergibt zur Überraschung des Operateurs einen malignen Befund. Da Myxofibrosarkome oft oberflächlich liegen und bei älteren Patienten auftre-

ten, werden sie besonders häufig klinisch fehlinterpretiert. In der Literatur wird davon ausgegangen, dass 20–50% der Patienten chirurgisch nicht korrekt behandelt werden, bevor sie an ein spezialisiertes Zentrum überwiesen werden.<sup>15</sup> Insbesondere bei High-Grade-Myxofibrosarkomen muss eine Nachresektion in Kombination mit einer Radiotherapie erfolgen, da in 40–60% der Fälle nach einer ungeplanten Resektion noch mikroskopischer Resttumor gefunden wird.<sup>15</sup> Die Nachresektion gestaltet sich häufig schwierig, aufgrund von Narbengewebe, veränderten anatomischen Schichten und dem Fehlen einer Masse, welche als Führung genutzt werden könnte. Ungünstig gelegene Narben und Austrittsstellen von früheren Drainagen verkomplizieren die Situation zusätzlich.

Ungeplante, fehlerhafte Exzisionen eines Weichteilsarkoms haben weitreichende Konsequenzen für den betroffenen Patienten. Insgesamt ist die 5-Jahres-Überlebensrate geringer und die lokale Rezidivrate höher als bei Patienten mit einer adäquaten, interdisziplinären Therapie.<sup>16, 17</sup>

### Literatur:

**1** Roland CL et al: Surg Oncol Clin N Am 2016; 25(4): 775-88 **2** Mentzel T et al: Am J Surg Pathol 1996; 20(4): 391-405 **3** Merck C et al: Acta Pathol Microbiol Immunol Scand Suppl 1983; 282: 1-40 **4** Weiss SW, Enzinger FM: Cancer 1977; 39(4): 1672-85 **5** Fletcher CDM et al (eds): Pathology and genetics of tumours of soft tissue and bone. Lyon (France): IARC Press 2002 **6** Fletcher CDM et al: WHO Classification of tumours of soft tissue and bone. Lyon (France): IARC Press, 2013 **7** Neuville A et al: Pathology 2014; 46(2): 113-20 **8** Brennan MF et al: Ann Surg 1991; 214(3): 328-36; discussion 36-8 **9** Beane JD et al: Ann Surg Oncol 2014; 21(8): 2484-9 **10** Yang JC et al: J Clin Oncol 1998; 16(1): 197-203 **11** Scoccianti G et al: J Surg Oncol 2016; 114(1): 50-5 **12** Look Hong NJ et al: Ann Surg Oncol 2013; 20(1): 80-6 **13** Kaya M et al: Skeletal Radiol 2008; 37(12): 1085-90 **14** Waters B et al: Am J Roentgenol 2007; 188(2): W193-8 **15** Pretell-Mazzini J et al: J Bone Joint Surg Am 2015; 97(7): 597-603 **16** Chandrasekar CR et al: J Bone Joint Surg Br 2008; 90(2): 203-8 **17** Potter BK et al: Clin Orthop Relat Res 2008; 466(12): 3093-100

Autor:

Dr. med. **Daniel Andreas Müller**  
Orthopädie  
Universitätsklinik Balgrist, Zürich  
E-Mail: daniel.mueller@balgrist.ch

■1504◆

## TERMIN

### 28. Ärzte-Fortbildungskurs in klinischer Onkologie

22.–24. Februar 2018

Kantonsspital St. Gallen/Schweiz

#### Kursleitung:

Prof. Dr. med. U. Güller, CH – St. Gallen; Prof. Dr. med. C. Driessen, CH – St. Gallen; Prof. Dr. med. S. Gillessen, CH – St. Gallen; Prof. Dr. med. L. Plasswilm, CH – St. Gallen; Prof. Dr. med. A. Oxenbein, CH – Bern; Prof. Dr. med. J. Beyer, CH – Zürich; Prof. Dr. med. H. Ludwig, AT – Wien; Prof. Dr. med. A. Neubauer, DE – Marburg

Dieser jährliche intensive Fortbildungskurs ist für onkologisch tätige Kliniker (Onkologen, Radiotherapeuten, Internisten) konzipiert. In praxisrelevanten Referaten, Mini-Symposien und interaktiven «Meet the Expert»-Sessions sowie Arbeitsgruppen werden wichtige Themen der aktuellen klinikorientierten Onkologie aufgegriffen.

#### Akkreditierungen CME, SGMO, SGIM, SRO und SGH-SSH

#### Informationen:

Kantonsspital St. Gallen, Frau Gabi Laesser  
Dept. Innere Medizin, Rorschacher Str. 95, CH-9007 St. Gallen  
Web: www.onkologie.kssg.ch, E-Mail: gabi.laesser@kssg.ch